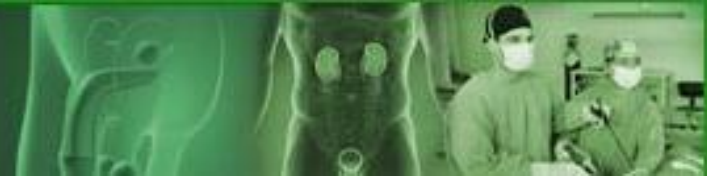



**III Jornada Nacional de Urología. UROCENTRO 2024**  
**13 de noviembre - 13 de diciembre. Ciego de Ávila**



# Leiomioma de uretra femenina. Presentación de un caso

**Autores: Dra. Annia Rivacoba Betancourt**  
**Dr. Yusnier Varona Varona**

**Hospital Oncológico Provincial "María Curie", Camaguey**  
**E-mail: [anniarivacoba4@gmail.com](mailto:anniarivacoba4@gmail.com)**

# Introducción

- Leiomioma de la uretra femenina: tumor benigno y raro.
- En la literatura médica, existen aproximadamente 40 casos divulgados; y afecta, fundamentalmente, entre 30 y 50 años de edad.
- El primer caso fue publicado por Buttner en 1984.
- Existen controversias sobre su grado de dependencia hormonal estrogénica y su diagnóstico se confirma por el estudio histopatológico de la pieza reseçada.
- Teniendo en cuenta lo infrecuente de estos tumores, se presenta un caso de **Leiomioma de uretra femenina**.

## Presentación del caso

Mujer de 32 años de edad, negra, con antecedentes de salud, que acudió a la consulta de Urología por la presencia de una tumoración a nivel de la vagina y que se acompañaba de dificultad al orinar, de varios meses de evolución.

Al examen físico se encontró una masa polipoide, redondeada, de aproximadamente 5 cm., de superficie lisa, coloración rosada y consistencia firme, implantada en la cara posterior de la uretra y anterior de la vagina. **(figura 1).**

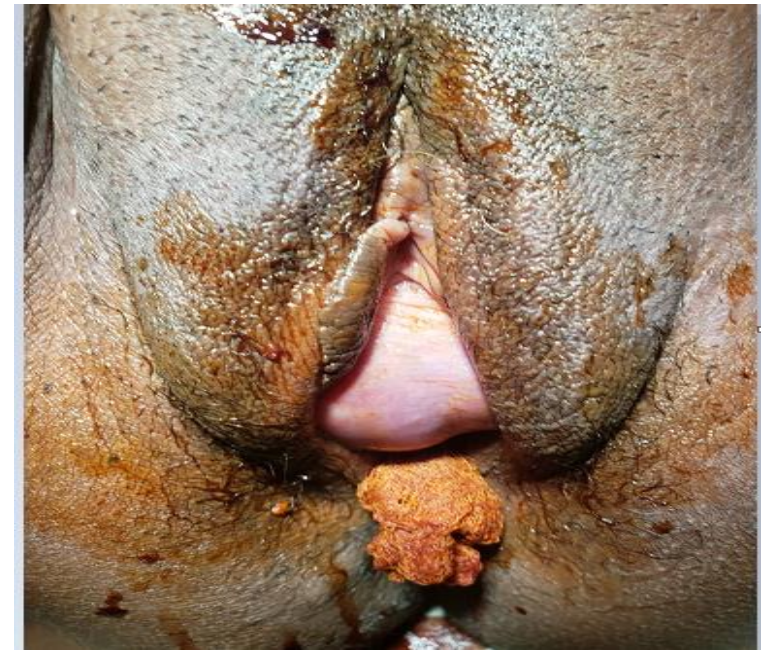
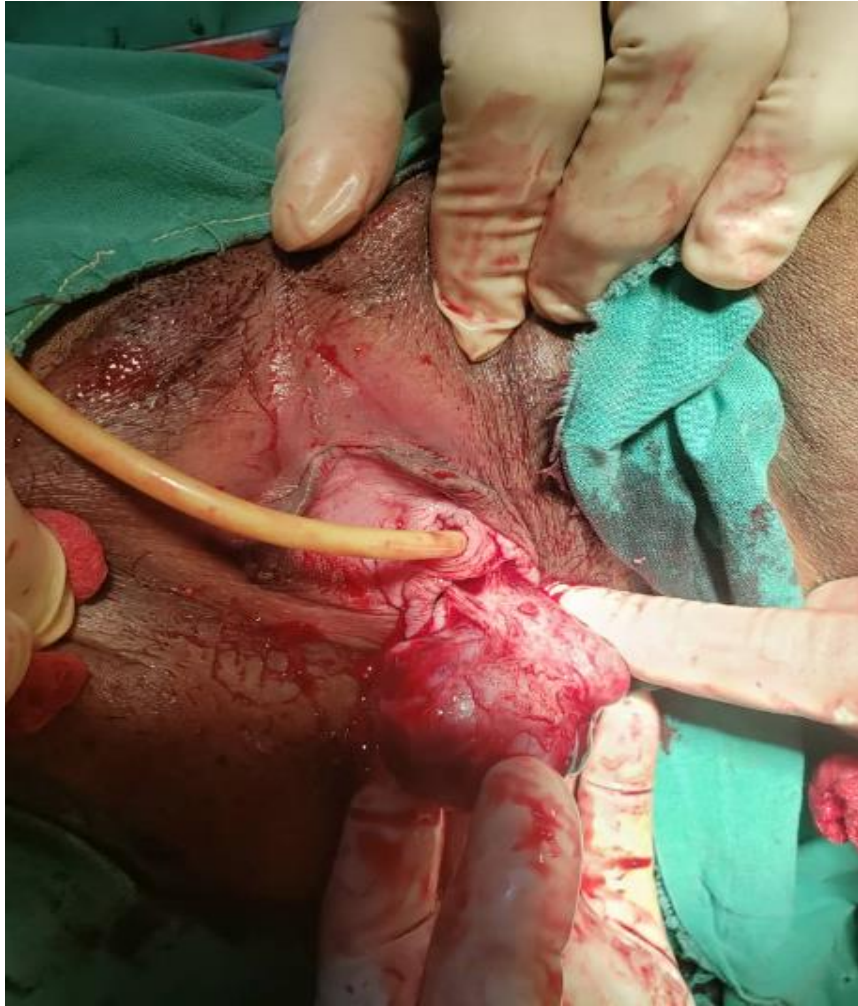
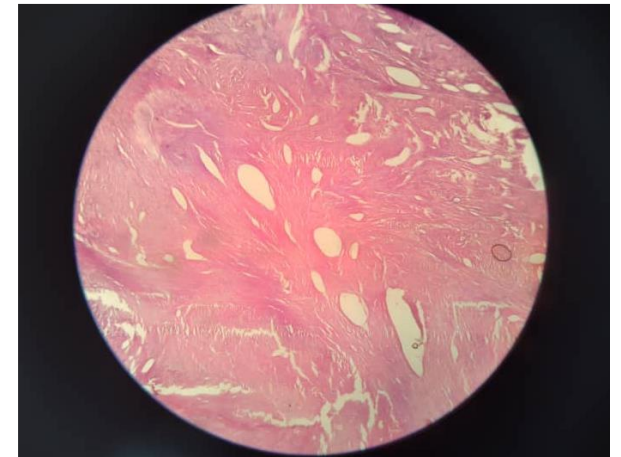
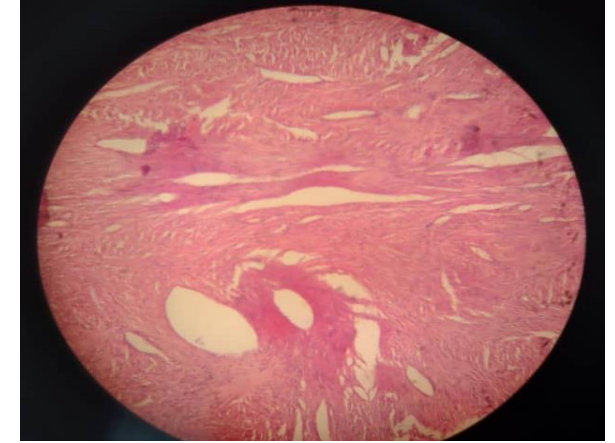
Figura 1



El tratamiento llevado a cabo fue quirúrgico, bajo anestesia, realizándose exéresis del mismo con abordaje vaginal lográndose reseca completamente la lesión. **(figura 2)**

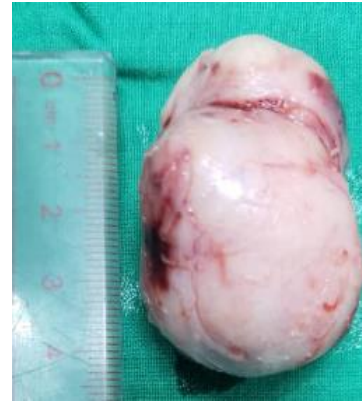

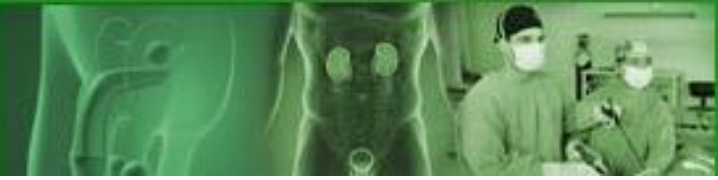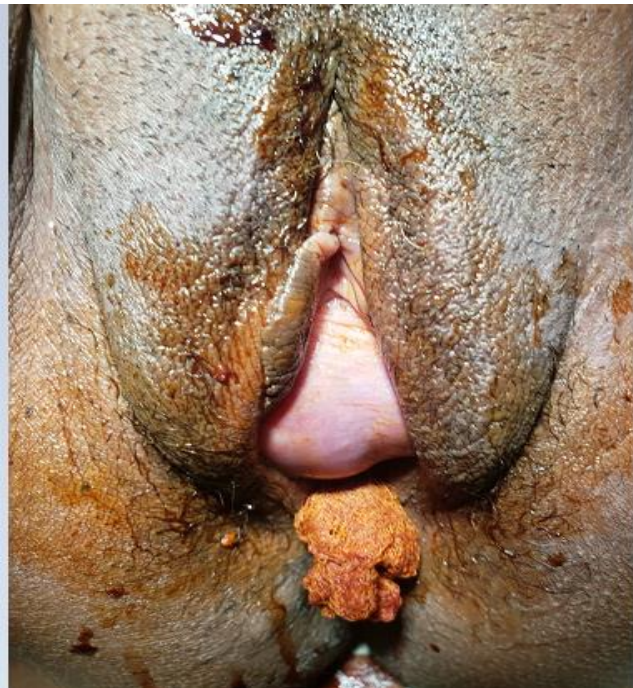
Figura 2



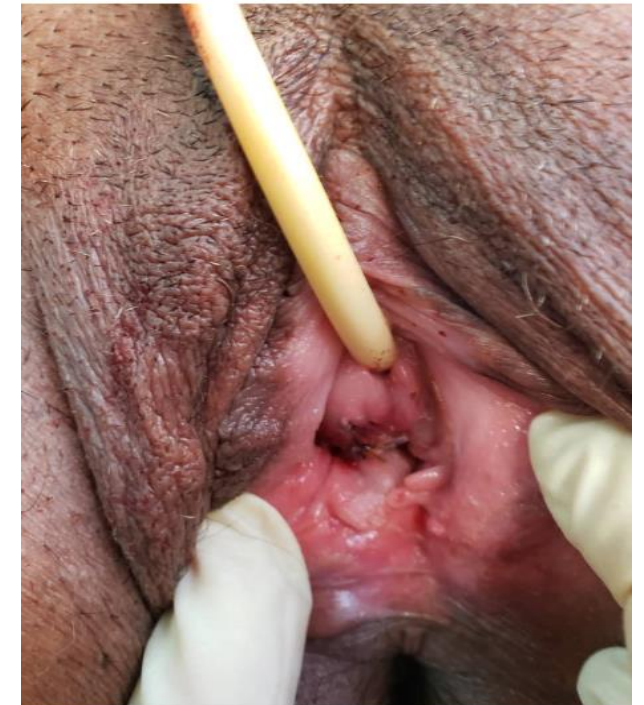

## CONCLUSIONES

Leiomioma de la uretra  
femenina es un tumor  
mesenquimal benigno raro cuyo  
diagnóstico definitivo es  
siempre anátomo-patológico y  
su tratamiento es siempre  
quirúrgico. El pronóstico es  
siempre excelente,  
generalmente  
sin transformación maligna.



**ANTES**



**DESPUÉS**